

# Tratamiento quirúrgico de la miocardiopatía hipertrófica mediante técnica vídeo-asistida. A propósito de un caso

Evaristo Castedo Mejuto, Eduardo Tebar Boti, Juan Carlos Téllez Cantero, Jorge Roda Stuart, Santiago Serrano-Fiz, Carlos García Montero, Raúl Burgos Lázaro, Gabriel Téllez de Peralta, Andrés Varela y Juan Ugarte Basterrechea

Servicio de Cirugía Cardiovascular y Torácica. Clínica Puerta de Hierro. Universidad Autónoma de Madrid. Madrid.

*cirugía cardiovascular/ diagnóstico 666 por la imagen/ endoscopia/ miocardiopatía hipertrófica*

El uso de tecnología endoscópica está ganando progresivamente mayor popularidad dentro de la cirugía cardíaca. Presentamos el caso de una paciente con miocardiopatía hipertrófica refractaria a tratamiento médico, en la que nos hemos valido de material endoscópico para realizar la resección del septo interventricular. Se discuten las posibles ventajas de esta técnica.

## VIDEO-ASSISTED TECHNIQUE FOR THE SURGICAL TREATMENT OF HYPERTROPHIC CARDIOMYOPATHY. CASE REPORT

The use of endoscopic technology is gaining more and more popularity within cardiac surgery. We present a case employing endoscopic instruments in the resection of the interventricular septum in a patient with hypertrophic cardiomyopathy unresponsive to medical treatment. Advantages of this technique are discussed.

(Rev Esp Cardiol 1998; 51: 684-686)

## INTRODUCCIÓN

El uso de tecnología endoscópica se está imponiendo cada vez con mayor fuerza en cirugía cardíaca<sup>1-3</sup>, por un lado, porque permite realizar intervenciones mediante técnicas mínimamente invasivas y, por otro, como complemento a la cirugía convencional para obtener una óptima visualización del campo quirúrgico. Con esta última intención hemos utilizado material endoscópico y vídeo para el tratamiento quirúrgico de una paciente con miocardiopatía hipertrófica obstructiva (MHO).

## CASO CLÍNICO

Mujer de 62 años de edad con antecedentes personales de hipertensión arterial e hiperglucemia, diagnosticada de MHO desde hacía 5 años. En tratamiento con betabloqueantes (atenolol, 50 mg/día), se había mante-

nido en grado funcional I de la New York Heart Association y con angina de grandes esfuerzos hasta hacía tres meses, cuando comienza con angina de mínimos esfuerzos y de reposo así como disnea de moderados esfuerzos. Fue remitida para estudio hemodinámico con estimulación doble cámara. El ecocardiograma transtorácico demostró la existencia de un gradiente en el tracto de salida del ventrículo izquierdo (GTSVI) máximo de 120 mmHg, insuficiencia mitral moderada y movimiento sistólico anterior de la válvula mitral. Durante el estudio electrofisiológico con estimulación doble cámara no se consiguió reducir el GTSVI de forma significativa en ningún intervalo A-V, por lo que se decidió realizar miectomía septal más plicatura del velo anterior mitral.

*Técnica quirúrgica.* Esternotomía media. Circulación extracorpórea. Hipotermia a 28 °C. Cardioplejía hemática fría intermitente retrógrada. Aortotomía oblicua «en palo de hockey» dirigida hacia la valva aórtica no coronariana derecha. Se introdujo un separador a través del anillo aórtico para tracción de la valva coronariana derecha y a continuación un cardioscopio con una óptica rígida de 4 mm de diámetro, 230 mm de longitud y 70° de angulación (Storz Instruments, Tuttlingen, Alemania), que a su vez se conectó a una fuente de luz y a un monitor con vídeo incorporado.

Correspondencia: Dr. E. Castedo Mejuto.  
Servicio de Cirugía Cardiovascular y Torácica. Clínica Puerta de Hierro.  
San Martín de Porres, 4. 28035 Madrid.

Recibido el 13 de agosto de 1997.  
Aceptado para su publicación el 22 de septiembre de 1997.

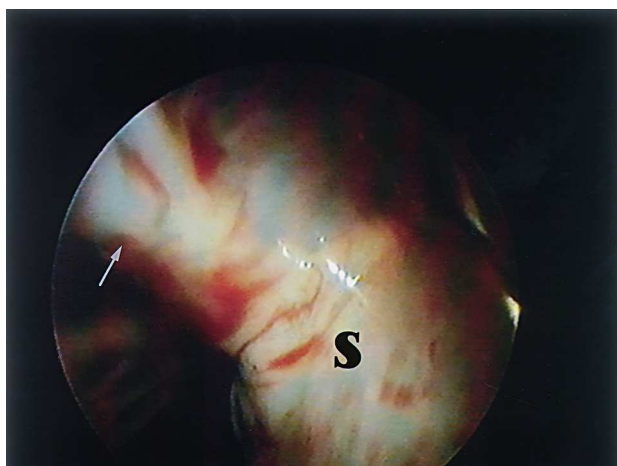


Fig. 1. Imagen obtenida con el cardioscopio introducido en el ventrículo izquierdo a través de la válvula aórtica. Exposición del septo interventricular (S). Lesión de jet (flecha).

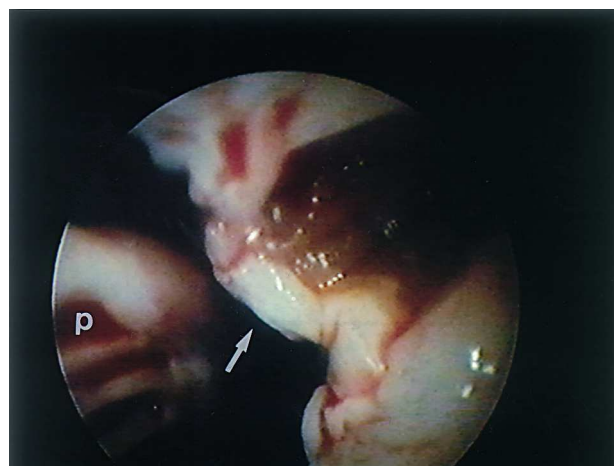

Fig. 2. Miectomía incompleta. Rodete fibromuscular (flecha) sólo visualizable mediante el cardioscopio. Músculo papilar (P).

Tras una adecuada visualización del septo interventricular (fig. 1) y del aparato valvular mitral se realizó la miectomía resecando un fragmento del septo de 4 cm (longitud) × 1 cm (ancho) × 1,5 cm (espesor) (figs. 2 y 3) y la plicatura de la valva anterior de la mitral con 4 puntos de polipropileno de 4-0. A la salida de circulación extracorpórea se comprobó mediante ecocardiografía transesofágica que el GTSVI se había reducido a 15 mmHg, no detectándose insuficiencia mitral, movimiento sistólico anterior ni comunicación interventricular residual. Los tiempos de ischemia y perfusión fueron de 68 y 99 min, respectivamente. La cirugía se concluyó de forma habitual.

La paciente fue dada de alta a los 6 días tras realizarle un ecocardiograma transtorácico de control que confirmó los datos del transesofágico intraoperatorio.

## DISCUSIÓN

Un 10-20% de los enfermos con MHO tienen síntomas refractarios al tratamiento médico y son candidatos a la estimulación secuencial auriculoventricular o a la cirugía. Si bien la mejoría clínica y la reducción del GTSVI son mayores con la miectomía que con el tratamiento médico o la estimulación secuencial auriculoventricular<sup>4,5</sup>, es preciso que ello se consiga a costa de una mortalidad operatoria inferior al 3% y con una incidencia de complicaciones anecdótica, para lo cual es imprescindible obtener una óptima exposición del septo interventricular durante la cirugía. Con este fin, hemos empleado el cardioscopio, que permite precisar mejor la anatomía del ventrículo izquierdo, visualizando claramente el septo y las estructuras vecinas (valva anterior mitral, músculos papilares y cuerdas tendinosas). Con ello creemos que se puede realizar una resección, por un lado más segura y más precisa, dado que el cirujano ve en todo momento lo que está rese-

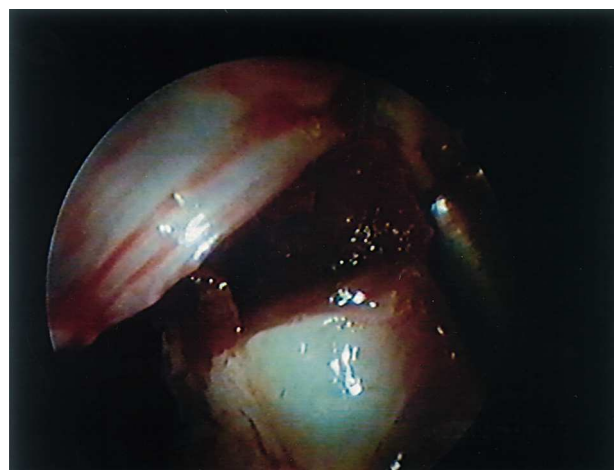

Fig. 3. Miectomía completa. Se ha resecado el rodete y el canal residual se extiende desde el anillo valvular hasta la base de la implantación del músculo papilar.

cando y, por otro, más extensa, puesto que hay una zona del septo que es ciega para el cirujano si no se vale del cardioscopio y que corresponde a la banda fibromuscular inmediatamente por encima de la base de implantación de los músculos papilares (fig. 2). Previamente al empleo de la endoscopia este rodete sólo se podía identificar por palpación digital y su resección, si se hacía, era con mayor riesgo de dañar estructuras vecinas.

Nuestra experiencia en esta técnica es muy limitada y habrá que esperar a contar con un mayor número de casos, pero creemos que se puede ofrecer una resección mejor sin incrementar el riesgo operatorio ni el tiempo de pinzamiento aórtico de forma significativa. Sin duda el avance en la tecnología endoscópica contribuirá en gran medida a que este objetivo se cumpla.

REVISTA ESPAÑOLA DE CARDIOLOGÍA. VOL. 51, NÚM. 8, AGOSTO 1998

## BIBLIOGRAFÍA

1. Legget ME, Shaw DP. Fiberoptic cardioscopy under cardio-pulmonary bypass: potential for cardioscopic surgery? *Ann Thorac Surg* 1994; 58: 222-225.
2. Burke RP, Michielon G, Wernousky G. Video-assisted cardioscopy in congenital heart operations. *Ann Thorac Surg* 1994; 58: 864-868.
3. Duarte IG, Fenton KN, Brown III WM. Video-assisted removal of left ventricular mass. *Ann Thorac Surg* 1997; 63: 833-835.
4. Mc Intosh CL, Maron BJ. Current operative treatment of obstructive hypertrophic cardiomypopathy. *Circulation* 1988; 78: 487-495.
5. Cohn LH, Trehan H, Collins JJ. Long-term follow-up of patients undergoing myotomy-myectomy for obstructive hypertrophic cardiomypopathy. *Am J Cardiol* 1992; 70: 657-660.